TECNICA OPERATORIA

FISSAZIONE ESTERNA CALCANEARE ORTHOFIX

ORTHOFIX®

1 INTRODUZIONE

2 CARATTERISTICHE E VANTAGGI

3 STRUMENTARIO NECESSARIO

4 POSIZIONAMENTO DEL PAZIENTE

4 APPLICAZIONE DELLA TRAZIONE CALCANEARE

4 TECNICA OPERATORIA

4 Riduzione percutanea

5 Posizione delle viti

6 Inserimento delle viti

8 Ulteriore riduzione dei frammenti

Chirurghi che hanno contribuito alla tecnica operatoria:
GREG GRABOWSKI D.P.M.
BRUNO MAGNAN M.D.

INTRODUZIONE

Come riportato in letteratura[1, 2], il trattamento delle fratture di calcagno viene da sempre considerato una difficile sfida per il chirurgo ortopedico[3].
L'anatomia e la biomeccanica del calcagno spiegano le difficoltà di trattamento di questo tipo di fratture: essendo costantemente sottoposto a forze in compressione, funziona come osso sesamoide nel sistema achilleo-calcaneo-plantare durante l'esecuzione del passo e presenta superfici cartilaginee che fanno parte di articolazioni complesse quali la Chopard e la sotto-astragalica.

Dalla letteratura che ha eseguito un confronto oggettivo tra le metodiche conservative e quelle chirurgiche non emerge a tutt'oggi chiaramente se e quando operare una frattura di calcagno e questo per una serie di motivi: le scarse possibilità di riduzione con il trattamento conservativo che comporta spesso sequele tardive importanti, difficoltà di riduzione e di fissazione anche con il trattamento chirurgico, con un rischio elevato[4] di complicanze.

Nonostante oggi si ritenga comunemente indicata una riduzione aperta ed una sintesi interna nelle fratture tipo II, III e IV secondo la classificazione di Sanders[5,6], il dubbio sul risultato finale del trattamento cruento confrontato con il trattamento conservativo di questo tipo di fratture rimane tuttora irrisolto[7], in quanto nessuna delle due procedure può garantire buoni risultati in assenza di complicanze precoci o tardive importanti.
La chirurgia mini-invasiva si propone di raggiungere i migliori risultati funzionali riducendo al minimo le vie di accesso e l'esposizione, preservando al massimo le strutture anatomiche, con diminuzione dei tempi chirurgici e delle complicanze ad esse correlate.
Se possiamo ritenere che l'obiettivo principale del trattamento delle fratture articolari di calcagno sia il ripristino della tridimensionalità del calcagno, con particolare riguardo al corretto allineamento sul piano assiale e coronale ed all'altezza del corpo calcaneare[8,9], piuttosto che la ricostruzione della congruenza articolare della sotto-astragalica[6,10,8], l'impiego di una tecnica mini-invasiva di riduzione percutanea e sintesi mediante fissazione esterna appare idoneo al fine di ottenere tali obiettivi consentendo inoltre di ottenere una fissazione stabile con un ridotto rischio di complicanze maggiori.
Una ricostruzione anatomica dell'articolazione sotto-astragalica risulta d'altra parte molto difficile da ottenere con la riduzione percutanea associata a fissazione esterna, che prevede il posizionamento di sole due viti nel frammento talamico, come dimostrato nelle scansioni TAC eseguite a distanza.
Un certo grado di rigidità e di degenerazione artrosica della sotto-astragalica risulta tuttavia un esito inevitabile delle fratture articolari di calcagno[11], indipendentemente dalla metodica di trattamento[12,13,14,15], ed è verosimilmente dovuta al severo danno a carico della cartilagine articolare successivo al trauma assiale ad alta energia che ne rappresenta, nella maggior parte dei casi, il meccanismo di lesione[16]. I risultati ottenuti dimostrano inoltre che l'outcome clinico complessivo così come il recupero di un certo grado di motilità della sotto-astragalica, appaiono maggiormente correlate con il ripristino dei volumi tridimensionali del calcagno e con la possibilità di una precoce mobilizzazione del complesso peri-astragalico, piuttosto che con la ricostruzione anatomica della congruenza articolare dei frammenti di frattura[12,10].
Le tecniche chirurgiche mini-invasive si dimostrano oggi una valida opzione in grado di ottenere una ricostruzione stabile del calcagno. I risultati clinici appaiono essere in linea con quelli riportati in letteratura da Autori che utilizzano metodiche a cielo aperto, con tutti i vantaggi di una metodica mini-invasiva, quali tempi operatori e di ospedalizzazione inferiori e ridotti rischi di complicanze maggiori.

Riferimenti bibliografici

1. **Magnan B et al.** G.I.O.T., 2006; 32 (suppl.1), S322-S326.
2. **Magnan B et al.** J Bone Joint Surg, 2006; 88 B, 1474-9
3. **Cotton FJ, Wilson LT.** Fractures of the os calcis. Boston Medical Journal, 1908; 159, 559-565.
4. **Howard JL, Buckley R, McCormack R, Pate G, Leighton R, Petrie D, Galpin R**. Complications following management of displaced intra-articular calcaneal fractures: a prospective randomized trial comparing open reduction internal fixation with nonoperative management. Journal of Orthopaedic Trauma, 2003; 4, 241-249.
5. **Rajkumar P, Henderson AA.** Surgical treatment of displaced intra-articular fractures of the os-calcis. Foot and Ankle, 2003; 9, 3-6.
6. **Sanders R, Fortin P, DiPasquale T, Walling A.** Operative treatment in 120 displaced intraarticular calcaneal fractures. Results using a prognostic computed tomography scan classification. Clinical Orthopaedics and Related Researches, 1993; 290, 87-95.
7. **Randle JA, Kreder HJ, Stephen D, Williams J, Jaglal S, Hu R.** Should calcaneal fractures be treated surgically? A meta-analysis. Clinical Orthopaedics and Related Researches, 2000; 377, 217-27.
8. **Richardson ML, Van Vu M, Vincent LM, Sangeorzan BJ, Benirschke SK.** CT measurement of the calcaneal varus angle in the normal and fractured hindfoot. Journal of Computer Assisted Tomography, 1992; 16, 261-264.
9. **Rosenberg ZS, Feldman F, Singson RD.** Intra-articular calcaneal fractures: computed tomographic analysis. Skeletal Radiology, 1987; 16,105-113.
10. **Magnan B, Montanari M, Bragantini A, Bartolozzi P.** A system of prognostic evaluation of CT imaging of heel fractures: the Score Analysis Verona (SAVE). Foot Disease, 1995; 1, 19-25.
11. **Csizy M, Buckley R, Tough S, Leighton R, Smith J, McCormack R, Pate G, Petrie D, Galpin R.** Displaced intra-articular calcaneal fractures: variables predicting late subtalar fusion. Journal of Orthopaedic Trauma,. 2003; 2, 106-112.
12. **Sanders R.**: Displaced intra-articular fractures of the calcaneus. Journal of Bone and Joint Surgery American Volume, 2000; 82, 225-250.
13. **Coughlin MJ.** Calcaneal fractures in industrial patients. Foot Ankle International, 2000; 21 (11): 896-905.
14. **Myerson M, Quill GE Jr.** Late complications of fractures of the calcaneus. Journal of Bone and Joint Surgery American Volume, 1993; 3, 331-341.
15. **Paley D, Hall H.** Intra-articular fractures of the calcaneus. A critical analysis of results and prognostic factors. Journal of Bone and Joint Surgery American Volume, 1993; 3, 342-354.
16. **Borelli J Jr, Torzilli P.** Effect of impact load on articular cartilage: development of an intra-articular fracture model. Journal of Orthopaedic Trauma, 1997; 11, 319.

Consultare le istruzioni per l'uso PQMIN del prodotto, le istruzioni per l'uso PQSCR dello strumentario correlato e dei dispositivi impiantabili Orthofix e le istruzioni per l'uso PQRMD dei dispositivi medicali riutilizzabili per le istruzioni su come utilizzare il prodotto.

CARATTERISTICHE E VANTAGGI

Minifissatore a 3 morsetti (M145) e 6 elementi di presa, con morsetto articolato uniplanare per frammenti talamici, collegato a 2 unità di compressione-distrazione. Utile nei casi in cui siano richieste due sedi di controspinta.

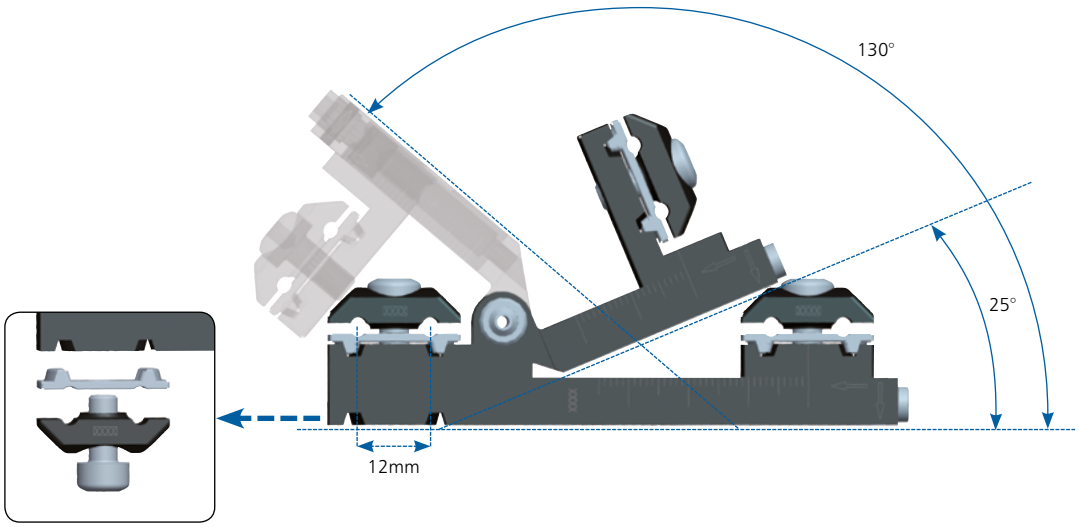

Design unico per il piede destro e per quello sinistro





Morsetti orientabili per consentire il posizionamento angolato delle viti

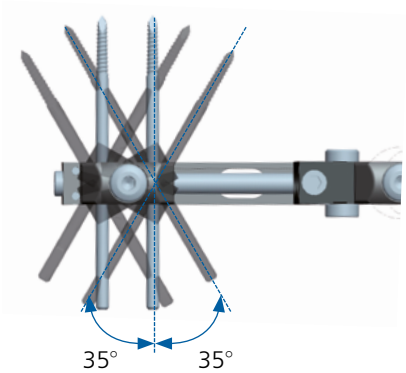

Unità di compressione-distrazione per consentire la riduzione dei frammenti

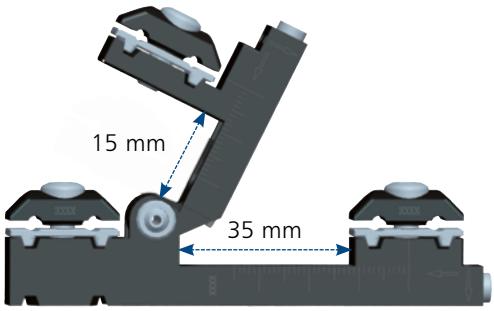

STRUMENTARIO NECESSARIO

Kit Sterile Minifissatore M145 per Calcagno (99-M1450)



CONTIENE			
1) Minifissatore per calcagno	M145	7) Vite ossea autoperforante 100/30 (*)	M317
2) Chiave di Allen da 3mm	10012	8) Kit mascherina per calcagno	M224
3) Chiave a T	M210	*Consiste di:*	
4) Guida	M211	*6 Fili di Kirschner*	
5) Vite ossea autoperforante 70/15 (*)	M321	*6 Guida filo*	
6) Vite ossea autoperforante 70/25 (*)	M315	*6 Guida vite*	

POSIZIONAMENTO DEL PAZIENTE

Il paziente viene posto in decubito laterale sul lato illeso, con l'arco a C (amplificatore di brillanza) posizionato in modo tale da consentire la visione laterale e assiale del retropiede senza interferire con il campo chirurgico. È possibile applicare un laccio emostatico alla base dell'arto e gonfiarlo, se necessario.

APPLICAZIONE DELLA TRAZIONE CALCANEARE

Alcuni autori preferiscono un decubito supino per applicare una trazione scheletrica trans-calcaneare, nel tentativo di ottenere con questa una riduzione della deviazione in varismo o valgismo della parte posteriore del corpo del calcagno in fase pre-operatoria, mediante manovre esercitate attraverso il filo di Kirschner o il chiodo di Steinmann impiegati per la trazione. Questo tempo preliminare non è necessario se si intende eseguire la riduzione mediante un accesso chirurgico mini-invasivo.

TECNICA OPERATORIA

Riduzione percutanea

Mediante un approccio percutaneo supero-laterale dall'orifizio esterno del seno del tarso, impiegato dalla maggior parte degli autori, può essere introdotta una piccola leva per la manovra di sollevamento ed eventuale rotazione dei frammenti articolari talamici affossati, fino al corretto riposizionamento di questi e la ricostituzione dell'angolo di Böhler. In alternativa, possono essere usati anche un approccio plantare diretto attraverso il corpo calcaneare o posteriore para-achilleo laterale direttamente all'articolazione sottoastragalica.

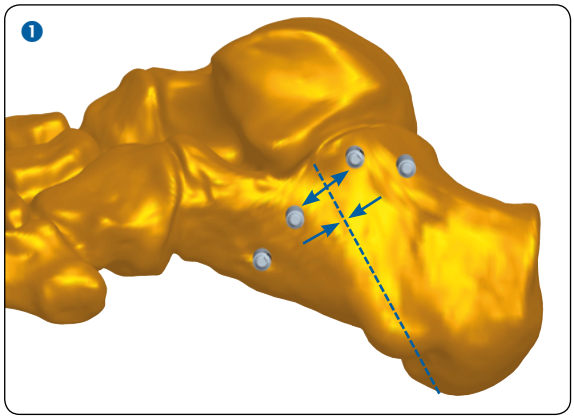

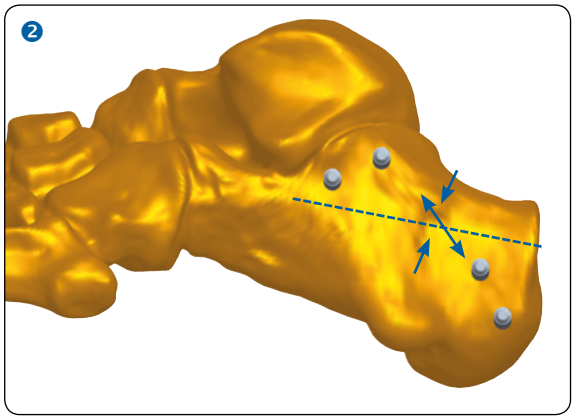

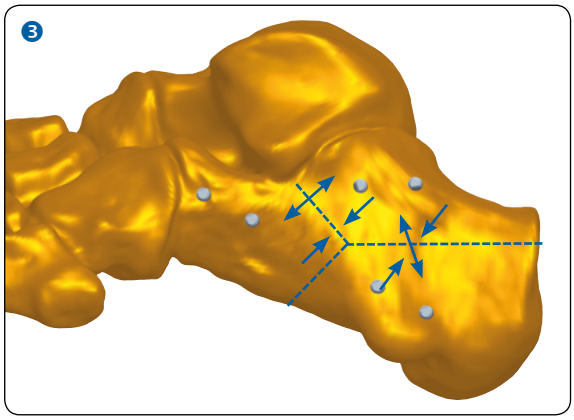

Posizione delle viti

Il tipo di montaggio è in relazione al "pattern" di frattura. Ottenuta la riduzione della superficie talamica, le prime due viti andrebbero sempre posizionate sui frammenti talamici, in sede subcondrale, usando il fissatore come "mascherina di se stesso". È possibile fissare preliminarmente i frammenti con i fili di Kirschner (1371501) inseriti nel guida filo (600070) e guida vite (600071). Ottenuta la riduzione corretta, sostituire i fili con le viti rimuovendo i guida fili e i guida vite. Impiegando quindi il fissatore come "mascherina di se stesso", le ulteriori viti andranno posizionate in modo da esercitare una controspinta allo scopo di mantenere e stabilizzare la riduzione in altezza della superficie articolare. La posizione del secondo ed eventualmente del terzo morsetto è condizionata dall'integrità o dalla frammentazione della sede di presa e dal pattern di frattura.

È consigliabile applicare questi elementi di presa:

1. in corrispondenza dell'apofisi calcaneare anteriore nelle fratture tipo "tongue" secondo la classificazione di Essex-Lopresti, nelle quali il frammento articolare dovrà essere sollevato e ruotato con una spinta che è più favorevole se esercitata dalla parte anteriore del calcagno;
2. in corrispondenza dell'apofisi posteriore nelle fratture tipo "joint depression" secondo la classificazione di Essex-Lopresti, nelle quali il frammento articolare dovrà essere sollevato in toto verticalmente.
   Per questi due montaggi può essere sufficiente il fissatore a due morsetti (M140).

3. da entrambe le porzioni (anteriore e posteriore) in caso di fratture da "scoppio" o con grave comminuzione di tutto il corpo calcaneare, o comunque qualora si ricerchi una maggiore stabilità. *In questi casi dovrà essere impiegato il fissatore a tre morsetti (M145).* Può rendersi necessario posizionare uno o due elementi di presa del morsetto anteriore sul cuboide in caso di grave frammentazione dell'apofisi anteriore calcaneare. È consigliabile non applicare il fissatore con le unità di compressione-distrazione del tutto chiuse o aperte, per consentire una maggiore riduzione dei frammenti.



Inserimento delle viti

Inserire i guida vite (600071) nei morsetti e bloccarli nei morsetti per mantenerli paralleli. Inserire con il trapano il **primo** filo (1371501) attraverso il guida filo (600070) nella sede della vite anteriore del morsetto subtalare, in posizione appena subcondrale, facendo presa sul frammento articolare.

È quindi possibile applicare alla vite una delicata trazione per chiudere ogni difetto lasciato dalla frattura. La vite può essere anche usata come joystick per correggere ogni gradino dei frammenti della frattura.

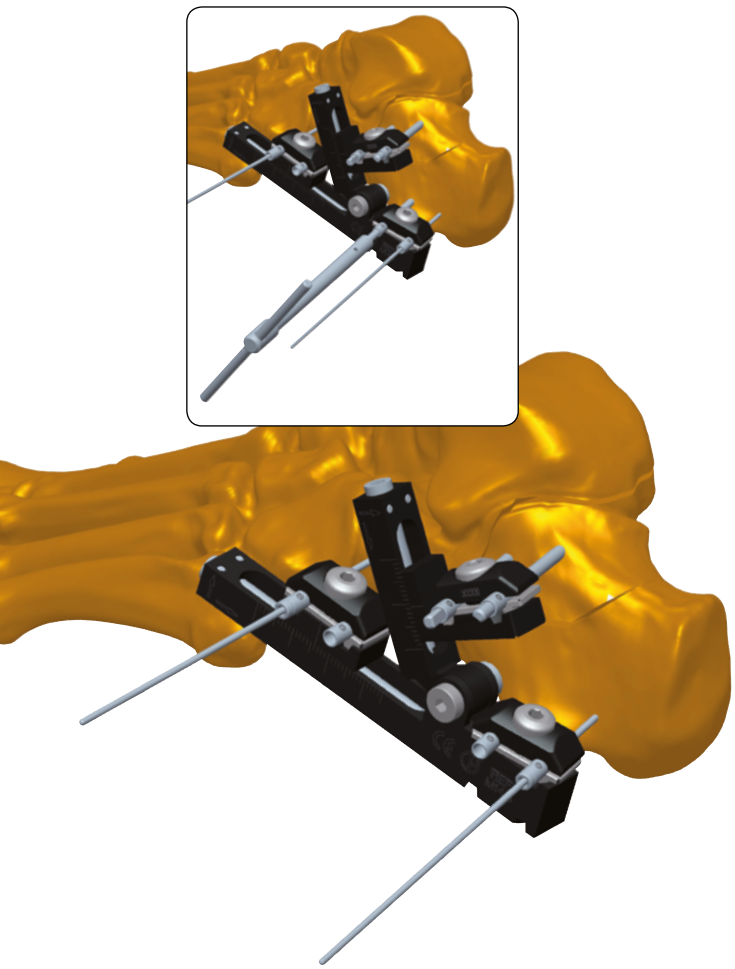

Usando la stessa procedura, inserire la seconda vite sul frammento talamico, quindi i fili nel frammento anteriore o in quello posteriore, o in entrambi qualora si impieghi il fissatore a tre morsetti.
Una volta confermate le posizioni dei fili sotto fluoroscopia, inserire la vite nel guida vite vuoto nel morsetto, manualmente usando la chiave a T (M210) o in modo motorizzato con un trapano-avvitatore.

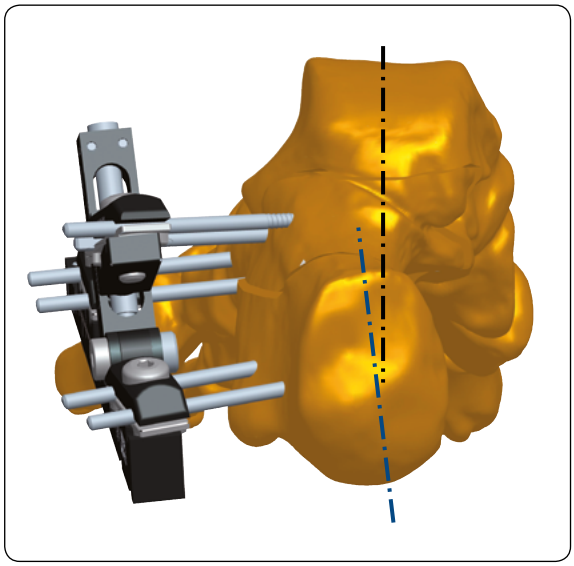

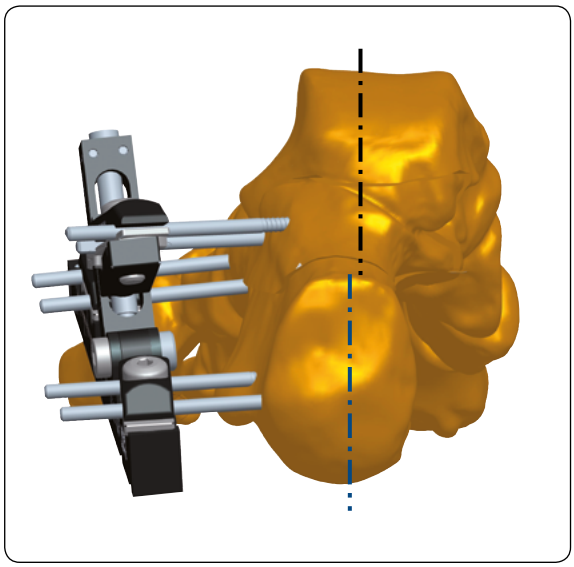

In questa fase, applicando le viti in corrispondenza dell'apofisi calcaneare posteriore o anteriore, è possibile ridurre la deviazione del corpo calcaneare in varo-valgo, inclinando la direzione di inserzione delle viti rispetto al morsetto del fissatore che sta svolgendo la funzione di mascherina. Quindi, agendo ancora una volta come joystick sulle viti inserite e fissandole al morsetto, viene ottenuto il corretto riallineamento del corpo del calcagno rispetto al frammento articolare già fissato nel primo morsetto del fissatore.

Vengono quindi inseriti i restanti perni e rimosse le guidaperni. Con tutti i perni allineati correttamente, il fissatore esterno viene bloccato su di essi.

ATTENZIONE: è necessario applicare il fissatore a una determinata distanza dalla pelle in modo da consentire lo sviluppo della tumefazione post-operatoria e la pulizia, senza dimenticare che la stabilità del sistema dipende dalla distanza osso-fissatore.

Manipolazione dei frammenti

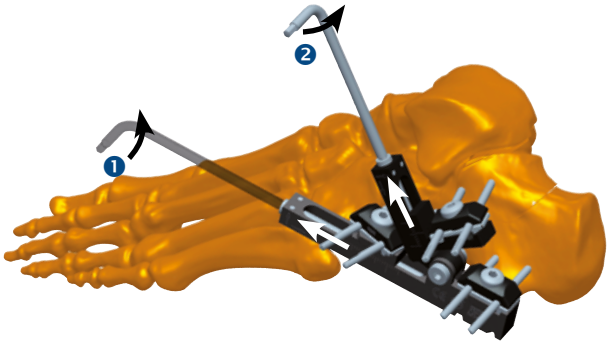

1. La barra principale viene distratta separando innanzitutto i frammenti posteriore e anteriore, oltre a sbloccare i frammenti comminuti dell'area depressa. L'entità della distrazione varia solitamente da 5 a 10mm.

2. Dopo la distrazione della barra principale, si effettua la distrazione del braccio sottoastragalico fino a percepire una resistenza, quindi si visualizza il risultato con amplificatore di brillanza. La vista assiale calcaneare dovrebbe rivelare una faccetta posteriore e centrale parallela, mentre la vista laterale rivela una riduzione negli angoli di Bohler e Guissane. Ogni "discesa" osservata tra i frammenti dell'articolazione sottoastragalica dovrebbe ridursi con la distrazione.



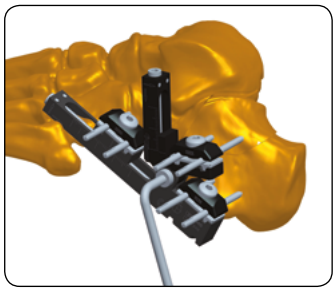

Ottenuta una riduzione completa, si può posizionare per via percutanea un innesto osseo, se desiderato. A questo punto, la barra principale viene compressa fino a percepire una resistenza. Ciò determina una valida compressione fra i due frammenti maggiori del calcagno (anteriore e posteriore), stabilizzando al tempo stesso la struttura contro le sollecitazioni deformanti. Tale stabilità può essere verificata muovendo l'articolazione sottoastragalica e l'articolazione della caviglia. Non si dovrebbe percepire alcun crepitio e il movimento dovrebbe essere quasi pari all'arto controlaterale.

Bibliografia

Barnard L, Odegardd JK. Conservative approach in the treatment of fractures of the calcaneous. Journal of Bone and Joint Surgery, American Volume, 1955; 37-A, 1231-1236.
Benirschke SK, Kramer PA. Wound healing complications in closed and open calcaneal fractures. Journal of Orthopaedic Trauma, 2004; 18, 1-6.
Castelli F. The minimally invasive osteosynthesis of intra-articular calcaneous fractures: early results. Abs. to 7th EFORT CONGRESS, June 2005. P2-504.
Conn HR: The treatment of fractures of the os calcis. Journal of Bone and Joint Surgery American Volume, 1935; 17, 392-405.
Dooley P, Buckley R, Tough S, McCormack B, Pate G, Leighton R, Petrie D, Galpin B. Bilateral calcaneal fractures: operative versus nonoperative treatment. Foot and Ankle International, 2004; 2, 47-52.
Heffernan G, Khan F, Awan N, Riordain CO, Corrigan J. A comparison of outcome scores in os calcis fractures. Irish Journal of Medical Science, 2000; 169(2), 127-128.
Kenwright J.: Fractures of the calcaneum, Journal of Bone and Joint Surgery British Volume,1993; 75(2), 176-177.
Lim EV, Leung JP. Complications of intraarticular calcanear fractures. Clinical Orthopaedics and Related Researches, 2001; 391, 7-16.
Loucks C, Buckley R. Bohler's angle: correlation with outcome in displaced intra-articular calcaneal fractures. Journal of Orthopaedic Trauma, 1999; 8, 554-558.
Magnan B, Caudana R, Campacci A, Barzoi A, Molinaroli F, Zonta L, Martelli S. Follow-up clinico e radiografico mediante T.C. delle fratture di calcagno trattate con mini FEA. Chirurgia del piede, 1992; 16, 145-150.
Morrey BF, Wiedeman GP Jr. Complications and long-term results of ankle arthrodesis following trauma. Journal of Bone and Joint Surgery American Volume, 1980; 5, 777-784.
Nogarin L, Magnan B, Bragantini A, Rebeccato A, Montanari M, Schiavon R. Trattamento a cielo chiuso degli affossamenti talamici con mini-fissatori esterni. Fratture del calcagno. Progressi in medicina e chirurgia del piede. Bologna. Aulo Gaggi editore. 1994.
Paley D, Fischgrund J. Open reduction and circular external fixation of intraarticular calcaneal fractures. Clinical Orthopaedics and Related Researches,1993; 290, 125-131.
Pajenda G., Chatwami S., Loidl G., Osterman R., Vecsei V. Percutaneous screw fixation of the displaced calcaneal fractures. Book of Abstract SICOT/SIROT 2002, p 308.
Rammelt S, Zwipp H. Calcaneus fractures: facts, controversies and recent developments. Injury, 2004; 5, 443-461.
Sanders R. Hansen S.T. Jr, Mc Reynolds I.S. Trauma to the calcaneus and its tendon: fractures of the calcaneous. In: Jahss M.H.: Disorders of the foot and ankle. 2nd edition, Philadelphia, W.B. Saunders Co.,1991.
Talarico LM, Vito GR, Zyryanov SY. Management of displaced intraarticular displaced fractures by using external fixation, minimally invasive open reduction, and early weight-bearing. Journal of Foot and Ankle Surgery, 2004; 43(1), 43-50.
Thornes BS, Collins AL, Timlin M, Corrigan J. Outcome of calcaneal fractures treated operatively and non-operatively. The effect of litigation on outcomes. Irish Journal of Medical Science, 2002; 3, 155-157.
Yong Soo Choi, Ki Soo Kim. Minimally invasive open reduction and cross screws fixation for Sanders tipe II fractures of the calcaneous. Book of Abstract SICOT/SIROT 2002, p 2020.
Yong Soo Choi, Ki Soo Kim, Hyeon Gyu Boem. Biomechanical stability of cross screws fixation fixation for Sanders type II calcaneal fractures. Book of Abstract SICOT/SIROT 2002, p 2021.
Zwipp H, Tscherne H, Thermann H, Weber T. Osteosynthesis of displaced intraarticular fractures of the calcaneus. Results in 123 cases. Clinical Orthopaedics and Related Researches , 1993; 290, 76-86.

Le istruzioni elettroniche per l'uso sono disponibili sul sito Web
http://ifu.orthofix.it

Istruzioni elettroniche per l'uso - Requisiti minimi per la consultazione:
- Connessione Internet (56 Kbit/s)
- Dispositivo in grado di visualizzare file PDF (ISO/IEC 32000-1)
- Spazio su disco: 50 MB

È possibile richiedere una copia cartacea gratuita all'assistenza clienti
(consegna entro 7 giorni): tel.: +39 045 6719301, fax: +39 045 6719370
e-mail: customerservice@orthofix.it

Prodotto da:
ORTHOFIX Srl
Via Delle Nazioni 9, 37012 Bussolengo (Verona) Italia
Telefono +39 045 6719000, Fax +39 045 6719380

CE 0123

Distribuito da:

Orthofix Srl

Via delle Nazioni, 9 - 37012 Bussolengo (VR)
Tel. +39 045 6719300 - Fax +39 045 6719370

Attenzione: la legge federale degli Stati Uniti limita la vendita del dispositivo ai medici o su prescrizione medica. L'utilizzo della procedura chirurgica corretta è responsabilità dell'operatore sanitario. Le tecniche operatorie descritte sono da intendersi esclusivamente come linee guida a scopo informativo. Ogni chirurgo deve valutare l'appropriatezza di una tecnica in base alla propria formazione medica e alla propria esperienza in ambito medico. Per informazioni complete o indicazioni per l'uso, controindicazioni, avvertenze, precauzioni e informazioni sulle reazioni avverse e sulla sterilizzazione visitare il sito Web www.Orthofix.com/IFU.

ORTHOFIX®

www.orthofix.com

EF-0701-OPT-I1 DA 12/21 (418425)