TECHNIQUE OPÉRATOIRE

FIXATEUR EXTERNE CALCANÉEN ORTHOFIX

ORTHOFIX®

1 INTRODUCTION

2 CARACTÉRISTIQUES ET AVANTAGES

3 ÉQUIPEMENT REQUIS

4 INSTALLATION DU PATIENT

4 APPLICATION D'UNE TRACTION CALCANÉENNE

4 TECHNIQUE OPÉRATOIRE

4 Réduction percutanée

5 Positionnement des fiches

6 Mise en place des fiches

8 Manipulation des fragments

Chirurgiens ayant contribué à la technique opératoire :
DR GREG GRABOWSKI
DR BRUNO MAGNAN

INTRODUCTION

Comme indiqué dans la documentation [1, 2], les fractures calcanéennes impliquant les articulations sont des blessures incapacitantes qui peuvent compromettre la vie professionnelle et les activités quotidiennes[3].
L'anatomie et la biomécanique de l'arrière-pied sont en partie responsables des difficultés rencontrées lors du traitement de telles fractures car, constamment soumis à de fortes pressions, le calcanéum fonctionne comme un os sésamoïde dans le système calcanéen et plantaire, et possède des surfaces articulaires qui constituent deux articulations complexes : l'articulation de Chopart et l'articulation astragalo-calcanéenne.
En dépit de nombreuses études comparatives entre les méthodes orthopédiques et chirurgicales, le traitement des fractures intra-articulaires calcanéennes reste sujet à controverses.
Il y a plusieurs raisons à cela :

- Difficulté à réduire la fracture par les méthodes orthopédiques, entraînant souvent de considérables séquelles telles que douleur, déformation du pied, empiètement et perturbation de la démarche.
- Difficulté à réduire et à fixer l'articulation, même avec une méthode chirurgicale.
- Risque élevé de complications majeures consécutives à la chirurgie[4].

Bien que la réduction chirurgicale et la fixation interne soient actuellement considérées comme le traitement de choix pour les fractures de type II, III et IV de Sanders[5,6], le doute persiste sur les résultats comparatifs finaux des traitements chirurgicaux et orthopédiques [7], car aucune méthode ne fournit de bons résultats sans impliquer le risque d'importantes complications à court et à long termes.
L'objectif principal du traitement des fractures articulaires déplacées du talon doit être la restauration de la structure tridimensionnelle du calcanéum en se concentrant sur l'alignement correct du corps calcanéen dans le plan axial et coronal ainsi que sur sa hauteur [8,9], plutôt que sur la reconstitution anatomique de la congruence des fragments astragalo-calcanéens[6,10,8]. L'utilisation d'une fixation externe pour le traitement d'une fracture articulaire déplacée du talon se révèle appropriée pour atteindre ces objectifs. Cette technique permet donc une fixation stable et une réduction des risques de complications majeures.
La restauration anatomique des facettes de l'articulation astragalo-calcanéenne est très difficile à obtenir, en particulier en présence d'une réduction percutanée et d'une fixation externe utilisant deux fiches simples pour stabiliser les fragments articulaires, comme le montre l'évaluation CT-scan lors du suivi. Une certaine raideur et une arthrite dégénérative de l'articulation astragalo-calcanéenne sont généralement inévitables[11] à la suite d'une fracture articulaire déplacée, quel que soit le traitement choisi[12,13,14,15]. Elles sont dues aux graves dommages subis par le cartilage articulaire qui est presque toujours soumis à d'importantes charges axiales[16]. Les résultats de nos séries indiquent que ni la mobilité astragalo-calcanéenne ni le résultat clinique ne semblent être affectés de manière significative par l'obtention de la congruence de la facette sous-astragalienne, comparés aux résultats rapportés pour les traitements chirurgicaux. Ceux-ci visent principalement à réduire anatomiquement les fragments articulaires, mais ils correspondent plus aux résultats obtenus après une mobilisation postopératoire précoce et la restauration de l'angle de Boehler[12,10].

La réduction percutanée et la fixation externe ont montré être une technique fiable pour obtenir la reconstitution stable des fractures du calcanéum. Les résultats cliniques s'avèrent comparables à ceux obtenus par une réduction chirurgicale et une fixation interne.
Les avantages supplémentaires de la chirurgie mini-invasive sont la diminution considérable des temps d'intervention et d'hospitalisation, et la réduction des risques de complications post-opératoires.

Références

1.Magnan B et al. G.I.O.T., 2006; 32 (suppl.1), S322-S326.
2.Magnan B et al. J Bone Joint Surg, 2006; 88 B, 1474-9
3.Cotton FJ, Wilson LT. Fractures of the os calcis. Boston Medical Journal, 1908; 159, 559-565.
4.Howard JL, Buckley R, McCormack R, Pate G, Leighton R, Petrie D, Galpin R. Complications following management of displaced intra-articular calcaneal fractures: a prospective randomized trial comparing open reduction internal fixation with nonoperative management. Journal of Orthopaedic Trauma, 2003; 4, 241-249.
5.Rajkumar P, Henderson AA. Surgical treatment of displaced intra-articular fractures of the os-calcis. Foot and Ankle, 2003; 9, 3-6.
6.Sanders R, Fortin P, DiPasquale T, Walling A. Operative treatment in 120 displaced intraarticular calcaneal fractures. Results using a prognostic computed tomography scan classification. Clinical Orthopaedics and Related Researches, 1993; 290, 87-95.
7.Randle JA, Kreder HJ, Stephen D, Williams J, Jaglal S, Hu R. Should calcaneal fractures be treated surgically? A meta-analysis. Clinical Orthopaedics and Related Researches, 2000; 377, 217-27.
8.Richardson ML, Van Vu M, Vincent LM, Sangeorzan BJ, Benirschke SK. CT measurement of the calcaneal varus angle in the normal and fractured hindfoot. Journal of Computer Assisted Tomography, 1992; 16, 261-264.
9.Rosenberg ZS, Feldman F, Singson RD.
Intra-articular calcaneal fractures: computed tomographic analysis. Skeletal Radiology, 1987; 16,105-113.
10.Magnan B, Montanari M, Bragantini A, Bartolozzi P. A system of prognostic evaluation of CT imaging of heel fractures: the Score Analysis Verona (SAVE). Foot Disease, 1995; 1, 19-25.
11.Csizy M, Buckley R, Tough S, Leighton R, Smith J, McCormack R, Pate G, Petrie D, Galpin R. Displaced intra-articular calcaneal fractures: variables predicting late subtalar fusion. Journal of Orthopaedic Trauma,. 2003; 2, 106-112.
12.Sanders R.: Displaced intra-articular fractures of the calcaneus. Journal of Bone and Joint Surgery American Volume, 2000; 82, 225-250.
13.Coughlin MJ. Calcaneal fractures in industrial patients. Foot Ankle International, 2000; 21 (11): 896-905.
14.Myerson M, Quill GE Jr. Late complications of fractures of the calcaneus. Journal of Bone and Joint Surgery American Volume, 1993; 3, 331-341.
15.Paley D, Hall H. Intra-articular fractures of the calcaneus. A critical analysis of results and prognostic factors. Journal of Bone and Joint Surgery American Volume, 1993; 3, 342-354.
16.Borelli J Jr, Torzilli P. Effect of impact load on articular cartilage: development of an intra-articular fracture model. Journal of Orthopaedic Trauma, 1997; 11, 319.

Veuillez vous référer au mode d'emploi du produit PQUNY, au mode d'emploi PQMIN sur les dispositifs implantables et les instruments associés Orthofix, et au mode d'emploi PQRMD sur les dispositifs médicaux réutilisables, qui contiennent l'ensemble des instructions d'utilisation du produit.

CARACTÉRISTIQUES ET AVANTAGES

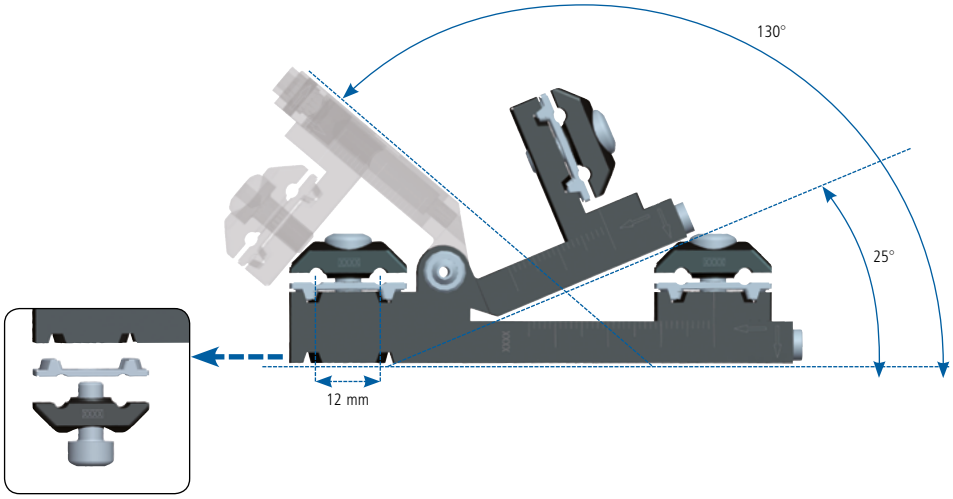

Convient pour le pied droit ou gauche

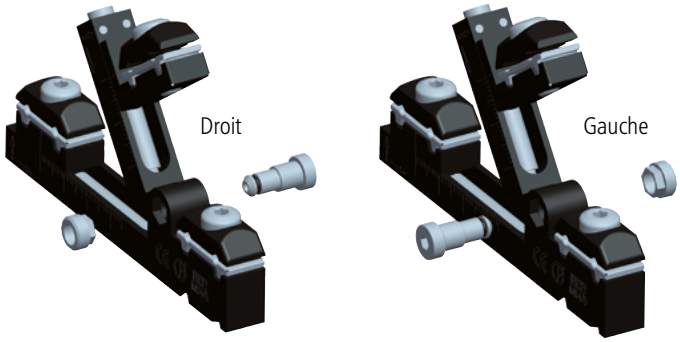

Mâchoires orientables pour permettre le positionnement angulaire des fiches

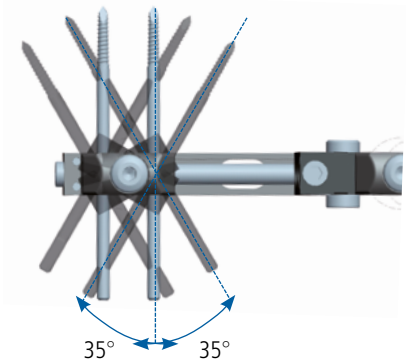

Unités de compression-distraction pour permettre la réduction des fragments

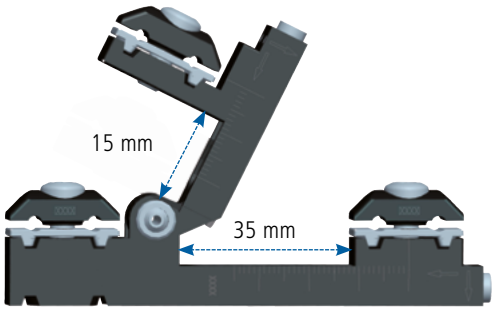

ÉQUIPEMENT REQUIS

Kit de fixateur calcanéen, stérile (99-M1450)



COMPREND			
1) Fixateur calcanéen	M145	7) Fiche 100/30	M317
2) Clé Allen de 3 mm	10012	8) Kit calcanéen	M224
3) Poignée en T	M210	*Contenant :*	
4) Guide	M211	*6 broches*	
5) Fiche 70/15	M321	*6 guides-broches*	
6) Fiche 70/25	M315	*6 guides-fiches*	

INSTALLATION DU PATIENT

Le patient est allongé en décubitus latéral du côté indemne avec l'amplificateur de brillance (fluoroscope) positionné de façon à obtenir une vue axiale et latérale de l'arrière-pied sans interférer avec le champ chirurgical. Un garrot peut être appliqué à la base du membre et gonflé si nécessaire.

APPLICATION D'UNE TRACTION CALCANÉENNE

Certains auteurs préconisent une position en décubitus dorsal, afin d'exercer une traction calcanéenne à l'aide d'une broche de Kirschner ou de Steinman et de réduire la déformation en varus ou en valgus de la partie postérieure du calcanéum préalablement à l'intervention.
Dans le cas d'une réduction par un accès chirurgical mini-invasif, la traction calcanéenne n'est pas nécessaire.

TECHNIQUE OPÉRATOIRE

Réduction percutanée

Par le biais d'un accès percutané supra-latéral de la partie externe du tarse sinusal, utilisé par la plupart des auteurs, insérez un petit levier à os pour soulever et faire pivoter les fragments thalamiques articulaires, et reconstituer la surface articulaire ainsi que l'angle de Böhler.

En guise d'alternative, un accès plantaire direct à travers le corps calcanéen, ou un accès postéro-latéral direct à l'articulation astragalo-calcanéenne peuvent être envisagés.

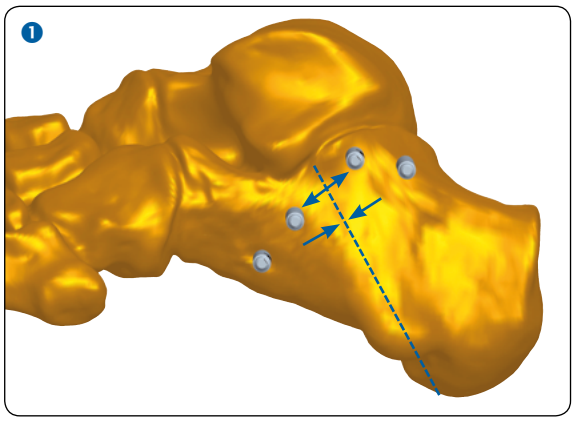

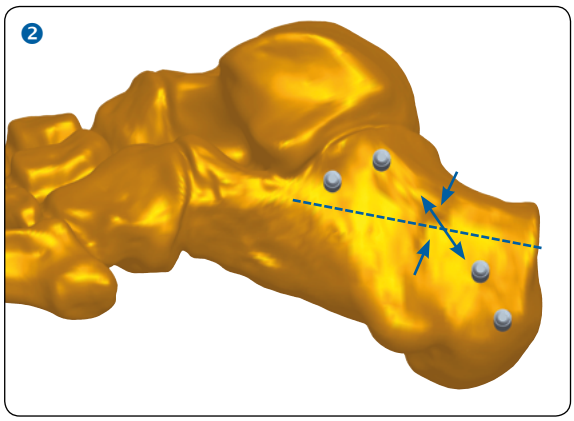

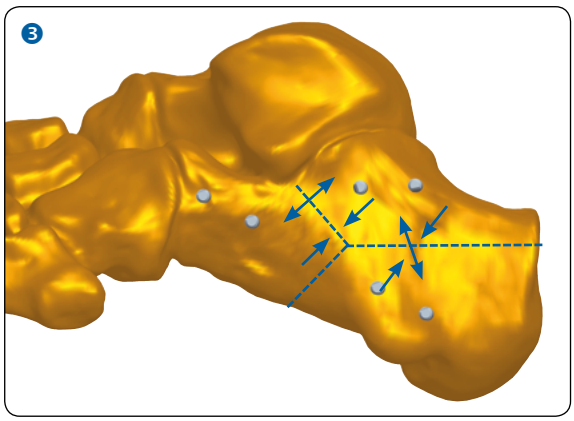

Positionnement des fiches

Le fixateur est positionné selon la configuration de la fracture. Une fois la réduction de la surface thalamique réalisée, les deux premières fiches doivent toujours être positionnées sur les fragments thalamiques, dans l'os sous-chondral, en utilisant le fixateur comme gabarit. Préalablement, il est possible de fixer les fragments à l'aide de broches, de guides-broches, et de guides-fiches provenant du kit calcanéen.
Une fois la réduction correcte obtenue, retirez les broches et les guides-broches, insérez les fiches et retirez les guides-fiches. Les fiches restantes sont insérées afin de contrebalancer et contenir la réduction de la surface articulaire en hauteur. Le positionnement des deuxième et troisième mâchoires dépend de l'intégrité ou de la fragmentation du site d'ancrage osseux et de la configuration de la fracture.

Il est recommandé de placer les fiches de la façon suivante :

1. Au niveau de l'apophyse calcanéenne antérieure, dans les fractures de type Langue selon la classification Essex-Lopresti, dans laquelle le fragment articulaire doit être soulevé et pivoté avec une force plus favorable si exercée depuis la partie antérieure du calcanéum.
2. Au niveau de l'apophyse postérieure, dans les fractures de type Dépression articulaire selon la classification Essex-Lopresti, dans laquelle les fragments articulaires doivent être soulevés totalement à la verticale.

3. Des deux côtés (antérieur et postérieur), dans les fractures fortement comminutives de l'ensemble du corps calcanéen, ou lorsqu'une grande stabilité est requise.
   Il peut être nécessaire de placer une ou deux fiches de la mâchoire antérieure dans le cuboïde dans le cas d'une fracture comminutive sévère de l'apophyse calcanéenne antérieure.

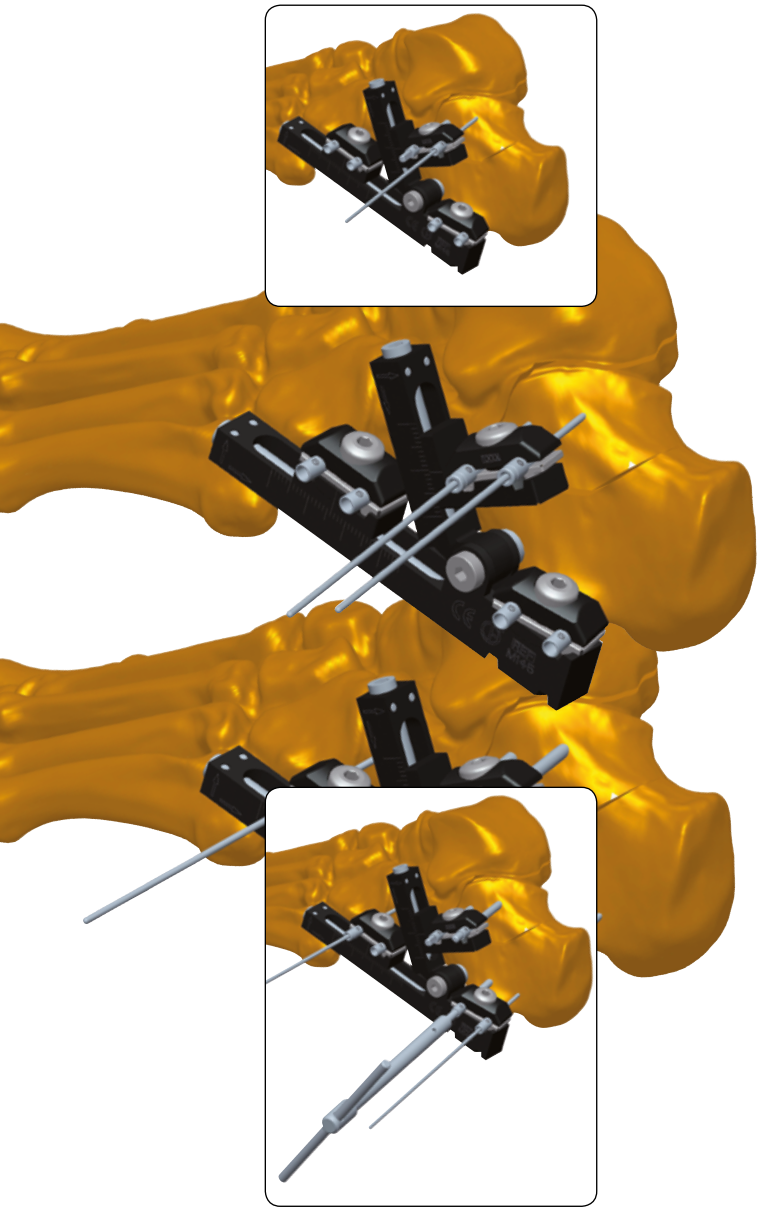

Mise en place des fiches

Insérez les guides-fiches dans les mâchoires, et serrez les caches des mâchoires afin qu'elles restent parallèles.
Placez la première broche par forage à travers le guide-broche dans la position de fiche antérieure de la mâchoire sous-astragalienne ou du troisième bras, juste au-dessous de l'os sous-chondral de l'articulation afin de capturer le fragment.

Une légère traction peut être appliquée à la fiche pour fermer tout écart éventuel au sein de la fracture. La fiche peut aussi être utilisée comme un "Joystick" afin de corriger un décalage entre les fragments.

Appliquez la même procédure pour insérer la seconde fiche dans le fragment thalamique, ainsi que les broches dans les fragments antérieur et postérieur. Un fois la position des broches confirmée sous fluoroscopie, la première fiche est insérée à travers le guide-fiche dans la mâchoire, soit manuellement en utilisant la poignée en T, soit au moteur à l'aide d'un guide.

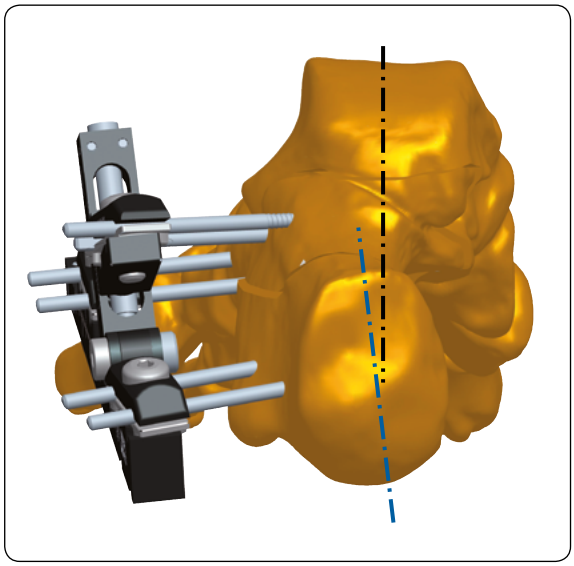

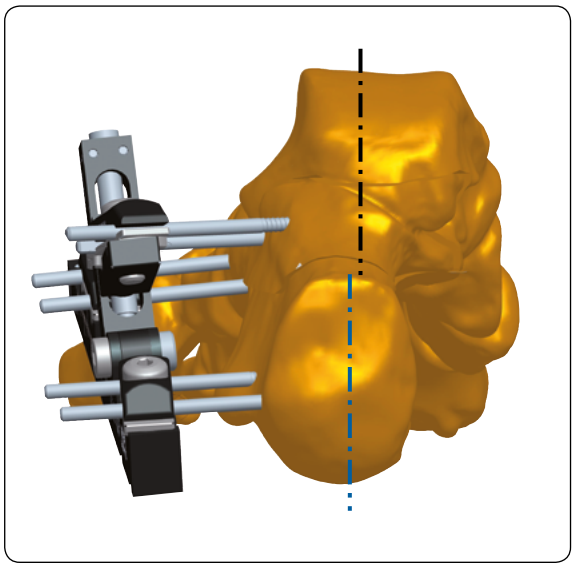

À ce stade, lorsque vous insérez les fiches au niveau antérieur ou postérieur de l'apophyse calcanéenne, il est possible de corriger la déformation en valgus ou varus du calcanéum en insérant la fiche selon un certain angle dans la mâchoire, qui sert alors de gabarit.
Cet angle peut être reproduit par la tête orientable de la mâchoire.

En utilisant de nouveau les fiches comme "Joystick", il est possible d'obtenir l'alignement correct du calcanéum avec les fragments articulaires qui sont déjà fixés par la première mâchoire.

Les fiches restantes sont alors insérées et les guides-fiches retirés. Une fois les fiches correctement alignées, vous pouvez verrouiller le fixateur externe sur les fiches.

AVERTISSEMENT : Le fixateur doit être appliqué à une distance suffisante de la peau en prévision de l'œdème postopératoire et du nettoyage, en gardant à l'esprit que la stabilité du système dépend de la distance entre l'os et le fixateur.

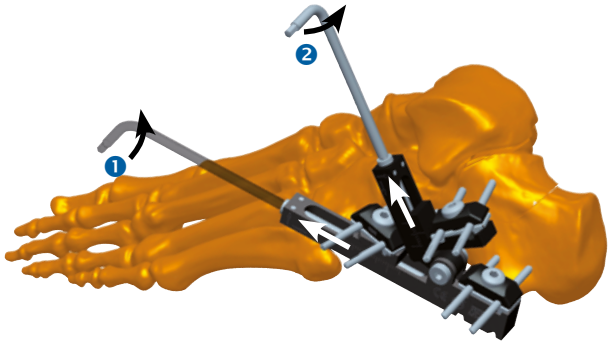

Manipulation des fragments

1. En premier lieu, le rail principal est distracté pour séparer les fragments postérieur et antérieur, ainsi que pour libérer les fragments comminutifs dans la zone de compression. L'amplitude de la distraction varie généralement de 5 à 10 mm.

2. Après la distraction du rail principal, la distraction du bras sous-astragalien est réalisée jusqu'à ce qu'une résistance soit ressentie, et qu'elle soit visible sous fluoroscopie. Une vue axiale du calcanéum doit révéler des facettes postérieure et médiane parallèles, tandis qu'une vue latérale doit montrer une réduction des angles de Bohler et de Guissane. Tout décalage entre deux fragments de l'articulation astragalo-calcanéenne doit être réduit par distraction.





Une fois la réduction terminée, le placement percutané d'un greffon osseux peut être réalisé si vous le souhaitez. À ce stade, le rail principal est compressé jusqu'à ce qu'une résistance soit ressentie. Cela permet d'obtenir une bonne compression entre les deux fragments majeurs du calcanéum (antérieur et postérieur), tout en stabilisant le montage contre les forces de déformation. Cette stabilité peut être testée par un mouvement de l'articulation astragalo-calcanéenne et de la cheville. Aucun craquement ne doit être ressentie, et la liberté de mouvement doit être quasi équivalente à celle du membre controlatéral.

Bibliographie

Barnard L, Odegardd JK. Conservative approach in the treatment of fractures of the calcaneous. Journal of Bone and Joint Surgery, American Volume, 1955; 37-A, 1231-1236.

Benirschke SK, Kramer PA. Wound healing complications in closed and open calcaneal fractures. Journal of Orthopaedic Trauma, 2004; 18, 1-6.

Castelli F. The minimally invasive osteosynthesis of intra-articular calcaneous fractures: early results. Abs. to 7th EFORT CONGRESS, June 2005. P2-504.

Conn HR: The treatment of fractures of the os calcis. Journal of Bone and Joint Surgery American Volume, 1935; 17, 392-405.

Dooley P, Buckley R, Tough S, McCormack B, Pate G, Leighton R, Petrie D, Galpin B. Bilateral calcaneal fractures: operative versus nonoperative treatment. Foot and Ankle International, 2004; 2, 47-52.

Heffernan G, Khan F, Awan N, Riordain CO, Corrigan J. A comparison of outcome scores in os calcis fractures. Irish Journal of Medical Science, 2000; 169(2), 127-128.

Kenwright J.: Fractures of the calcaneum, Journal of Bone and Joint Surgery British Volume,1993; 75(2), 176-177.

Lim EV, Leung JP. Complications of intraarticular calcanear fractures. Clinical Orthopaedics and Related Researches, 2001; 391, 7-16.

Loucks C, Buckley R. Bohler's angle: correlation with outcome in displaced intra-articular calcaneal fractures. Journal of Orthopaedic Trauma, 1999; 8, 554-558.

Magnan B, Caudana R, Campacci A, Barzoi A, Molinaroli F, Zonta L, Martelli S. Follow-up clinico e radiografico mediante T.C. delle fratture di calcagno trattate con mini FEA. Chirurgia del piede, 1992; 16, 145-150.

Morrey BF, Wiedeman GP Jr. Complications and long-term results of ankle arthrodesis following trauma. Journal of Bone and Joint Surgery American Volume, 1980; 5, 777-784.

Nogarin L, Magnan B, Bragantini A, Rebeccato A, Montanari M, Schiavon R. Trattamento a cielo chiuso degli affossamenti talamici con mini-fissatori esterni. Fratture del calcagno. Progressi in medicina e chirurgia del piede. Bologna. Aulo Gaggi editore. 1994.

Paley D, Fischgrund J. Open reduction and circular external fixation of intraarticular calcaneal fractures. Clinical Orthopaedics and Related Researches,1993; 290, 125-131.

Pajenda G., Chatwami S., Loidl G., Osterman R., Vecsei V. Percutaneous screw fixation of the displaced calcaneal fractures. Book of Abstract SICOT/SIROT 2002, p 308.

Rammelt S, Zwipp H. Calcaneus fractures: facts, controversies and recent developments. Injury, 2004; 5, 443-461.

Sanders R. Hansen S.T. Jr, Mc Reynolds I.S. Trauma to the calcaneus and its tendon: fractures of the calcaneous. In: Jahss M.H.: Disorders of the foot and ankle. 2nd edition, Philadelphia, W.B. Saunders Co.,1991.

Talarico LM, Vito GR, Zyryanov SY. Management of displaced intraarticular displaced fractures by using external fixation, minimally invasive open reduction, and early weight-bearing. Journal of Foot and Ankle Surgery, 2004; 43(1), 43-50.

Thornes BS, Collins AL, Timlin M, Corrigan J. Outcome of calcaneal fractures treated operatively and non-operatively. The effect of litigation on outcomes. Irish Journal of Medical Science, 2002; 3, 155-157.

Yong Soo Choi, Ki Soo Kim. Minimally invasive open reduction and cross screws fixation for Sanders tipe II fractures of the calcaneous. Book of Abstract SICOT/SIROT 2002, p 2020.

Yong Soo Choi, Ki Soo Kim, Hyeon Gyu Boem. Biomechanical stability of cross screws fixation for Sanders type II calcaneal fractures. Book of Abstract SICOT/SIROT 2002, p 2021.

Zwipp H, Tscherne H, Thermann H, Weber T. Osteosynthesis of displaced intraarticular fractures of the calcaneus. Results in 123 cases. Clinical Orthopaedics and Related Researches , 1993; 290, 76-86.

Des instructions d'utilisation électroniques sont disponibles à l'adresse
http://ifu.orthofix.it

Instructions d'utilisation électroniques - exigences minimales de consultation :
- Connexion Internet (56 Kbit/s)
- Dispositif en mesure d'afficher des fichiers PDF (ISO/IEC 32000-1)
- Espace disque : 50 Mo

Une copie papier gratuite peut être demandée au service clientèle
(envoi sous 7 jours) :
Téléphone : +39 045 6719301 – fax : +39 045 6719370,
adresse électronique : customerservice@orthofix.it

Fabriqué par :
ORTHOFIX Srl
Via Delle Nazioni 9, 37012 Bussolengo (Vérone) Italie
Téléphone : +39 045 6719000 – Fax : +39 045 6719380

CE 0123

Distribué par :

Orthofix SA

21/37, Rue de Stalingrad
24/28 Villa Baudran
94110 Arcueil
Téléphone : 00 33 (0)1 41 98 33 33
Fax : 00 33 (0)1 41 98 33 44

Avertissement : La loi fédérale des États-Unis n'autorise la vente de ce dispositif que sur ordonnance ou par un médecin. Le choix d'une procédure chirurgicale appropriée est de la responsabilité des professionnels médicaux. Les directives concernant les techniques opératoires sont fournies à titre indicatif. Chaque chirurgien doit évaluer l'adéquation d'une technique en se basant sur son expérience et ses antécédents médicaux personnels. Se référer au mode d'emploi fourni pour obtenir des informations spécifiques relatives aux indications, contre-indications, avertissements, précautions d'emploi, réactions adverses et stérilisation concernant le produit.

ORTHOFIX®

www.orthofix.com

EF-0701-OPT-F1 DA 12/21 (418425)